

Документ подписан простой электронной подписью

Информация о владельце:

ФИО: Наумова Наталия Александровна

Должность: Ректор

Дата подписания: 22.05.2025 13:45:08

Уникальный программный ключ:

6b5279da4e034bff679172803da5b7b559fsc69e3

МИНИСТЕРСТВО ПРОСВЕЩЕНИЯ РОССИЙСКОЙ ФЕДЕРАЦИИ

Федеральное государственное автономное образовательное учреждение высшего образования

«ГОСУДАРСТВЕННЫЙ УНИВЕРСИТЕТ ПРОСВЕЩЕНИЯ»

(ГОСУДАРСТВЕННЫЙ УНИВЕРСИТЕТ ПРОСВЕЩЕНИЯ)


Медицинский факультет

Кафедра хирургии

Согласовано

и.о. декана медицинского факультета

«20» февраля 2025 г.



/Максимов А.В./

**Методические рекомендации по освоению базовых  
мануальных хирургических навыков**

**Специальность**

31.05.02 Педиатрия

**Квалификация**

Врач-педиатр

**Форма обучения**

Очная

Согласовано учебно-методической комиссией  
медицинского факультета

Протокол от «20» февраля 2025 г. № 8

Председатель УМКом




/Куликов Д.А./

Рекомендовано кафедрой хирургии

Протокол от «04» февраля 2025 г. №6

Зав. кафедрой



/Асташов В.И./

Москва

2025

Автор-составитель:  
Асташов В.Л., доктор медицинских наук

Методические рекомендации по освоению базовых мануальных хирургических навыков составлены в соответствии с требованиями Федерального государственного образовательного стандарта высшего образования по специальности 31.05.02 Педиатрия, утвержденного приказом МИНОБРНАУКИ России от 12.08.2020 г. № 965.

Год начала подготовки (по учебному плану) 2025

## Содержание

1. Перечень мануальных хирургических навыков, обязательных к освоению 3
2. Перечень хирургических инструментов 4
3. Рекомендации по освоению базовых мануальных хирургических навыков 5

## 1. Перечень мануальных хирургических навыков, обязательных к освоению

1. Техника формирования петель, завязывания узлов – 7 способов:
  - 1) Захват нити, формирование одиночной, двойной петли 1ым пальцем;
  - 2) формирование петли 3 и 4ым пальцем (узел Джанелидзе);
  - 3) формирование петли 2ым пальцем;
  - 4) формирование двойной петли;
  - 5) одномоментное формирование двойной петли;
  - 6) узел Углова;
  - 7) техника формирования петли и завязывания хирургического узла на иглодержателе.
2. Перекрест нитей – два способа (в зависимости от расположения раны по отношению к оператору).
3. Завязывание хирургического узла в натяжении на фантоме.
4. Рассечение тканей. Виды захвата скальпеля.
5. Техника зарядки иглодержателя (закрепление иглы в иглодержателе и вдевание в нее нити).
6. Работа с кровоостанавливающими зажимами.
7. Наложение узлового шва на фантоме – способ земских хирургов. Завязывание хирургического узла в натяжении, перекрест нитей.
8. Наложение узлового шва на фантоме. Завязывание хирургического узла в натяжении, перекрест нитей.
9. Наложение узлового шва с помощью «атравматики», техника формирования петли и завязывания хирургического узла на иглодержателе.
10. Техника наложения лигатуры на сосуд под зажимом в глубокой ране (узел дотягивается 2ым пальцем с использованием правила сложения векторов).
11. Наложение шва по Донати на фантоме.
12. Наложение непрерывного внутрикожного шва по Холстеду.
13. Построение «колодца» из спичек в эндобоксе с применением двух лапароскопических зажимов.
14. Наложение эндоскопического шва на фантоме в эндобоксе.

## 2. Перечень хирургических инструментов

№ п/п	Название инструмента
1	Ретрактор ампутиационный
2	Зажим Федорова
3	Лигатурная игла Дешана
4	Костные кусачки Дальгрена
5	Корнцанг
6	Пинцет хирургический
7	Пинцет анатомический
8	Ножницы тупоконечные изогнутые в плоскости
9	Крючок однозубый остроконечный Шассеньяка
10	Зажим для операционного белья Багауза
11	Пила Джилъи
12	Костные кусачки Люэра
13	Крючок пластинчатый 2сторонний (С-образный) парный Фарабефа
14	Кишечный жом эластичный (Кохера)
15	Зеркало печеночное Дуайена
16	Зажим кровоостанавливающий Бильрота прямой

17	Зажим кровоостанавливающий Кохера прямой
18	Зажим кровоостанавливающий Кохера изогнутый по плоскости
19	Зажим кровоостанавливающий Холстэда (по типу «москит»)
20	Трахеорасширитель Труссо
21	Иглодержатель Гегара
22	Желобоватый зонд Нелатона
23	Зонд зубный с отверстием (Кохера)
24	Канюля трахеостомическая
25	Жом кишечный раздавливающий
26	Костная ложка Фолькмана
27	Проводник Поленова (для пилы Джильи)
28	Угловое зеркало
29	Палочка Виноградова (для дотягивания узлов в глубокой ране)
30	Скальпель остроконечный
31	Скальпель брюшистый
32	Четырехзубый остроконечный крючок Фолькмана
33	Трехзубый тупоконечный крючок Фолькмана
34	Прямой распатор Фарабефа
35	Циркулярный сшивающий аппарат (степлер для кишечного шва)
36	Рукоятка для пилы Джильи
37	Сосудистый инструмент Шпуга
38	Зажим Микулича
39	Лопаточка Буяльского
40	Зажим Пеана
41	Пила рамочная
42	Трепан с фрезами (копьевидная, конусовидная, шаровидная)
43	Иглодержатель лапароскопический
44	Зажим лапароскопический
45	Иглы хирургические (колющая, режущая)
46	Атравматическая игла с нитью

### **3. Рекомендации по освоению базовых мануальных хирургических навыков**

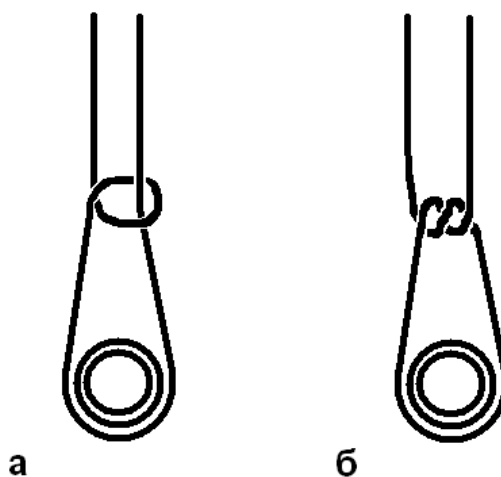
Освоение базовых мануальных хирургических навыков целесообразно проводить в последовательности, по принципу «от простого к сложному». Переходить на следующий этап целесообразно лишь по освоении предыдущего на уровне автоматизма.

Ниже, в качестве примера приведены основные техники, применяющиеся при завязывании хирургических узлов, а также при наложении хирургических швов.

Любое оперативное вмешательство на органах брюшной полости требует завязывания огромного количества узлов (100 и более). Завязывание узлов занимает не менее четверти всего времени операции, поэтому опытный первый ассистент, хорошо владеющий данным навыком, может значительно сократить общую продолжительность оперативного вмешательства. Некачественно завязанная лигатура, соскочившая с сосуда, может стоить больному жизни, а несостоятельный шов белой линии живота приведет к формированию вентральной послеоперационной грыжи. Именно поэтому очень важно научиться завязывать хирургические узлы технически правильно, надежно и быстро. Следует особо обратить внимание на необходимость перекреста нитей, способ формирования петли и затягивания узла. Ниже приведен способ перекреста нитей с одновременным захватом, способ формирования петли 1ым и 2ым пальцами и способ затягивания узла, которые мы считаем оптимальными при наложении лигатуры под

зажимом (рис. 2 – 12).

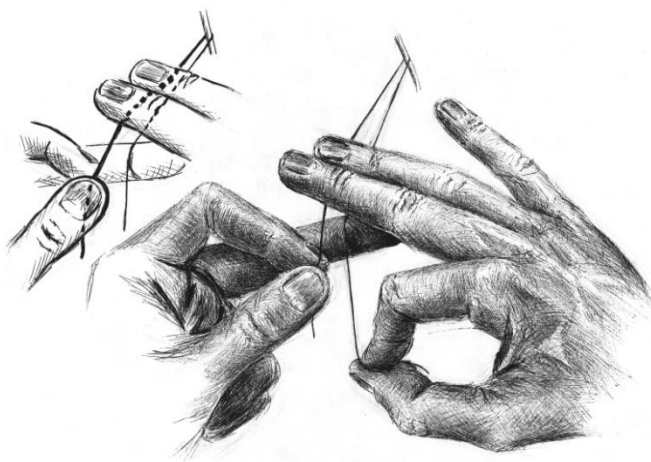
Перекрест нитей перед началом завязывания узла необходимо выполнять для того, чтобы избежать формирования скользящей петли. При формировании скользящей петли, площадь поверхности соприкасающихся нитей оказывается минимальной, соответственно сила трения и зависящая от нее прочность узла будет минимальной. Если же выполнить перекрест нитей – сформированная петля будет иметь максимальную площадь поверхности соприкасающихся нитей, это, так называемая «прямая» петля (рис. 1).



**Рис. 1.** Скользящая (а) и прямая (б) петли.

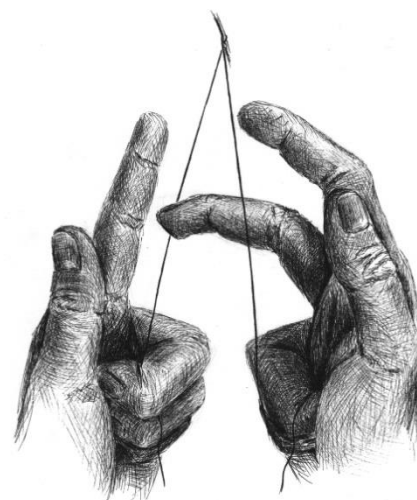
#### **Перекрест нитей с одномоментным захватом.**

Для объяснения последовательности действий при перекресте нитей и формировании петли, мы будем называть часть нити, которая изначально находилась на рисунке справа – правой частью нити, соответственно часть, которая находилась слева – левой частью нити. Обратите внимание на то, что после перекреста правая часть нити оказывается слева, а левая – справа.



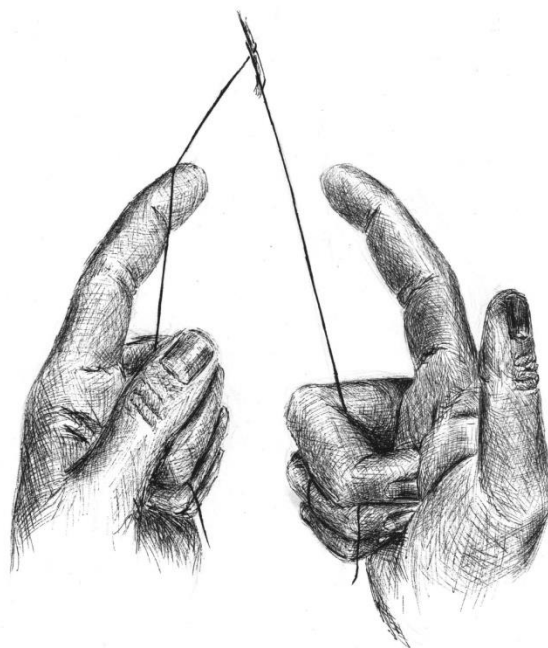
**Рис. 2.**

3й и 4ый пальцы правой кисти захватывают сверху левую часть нити, одновременно 3 палец левой кисти подхватывает снизу правую часть нити.



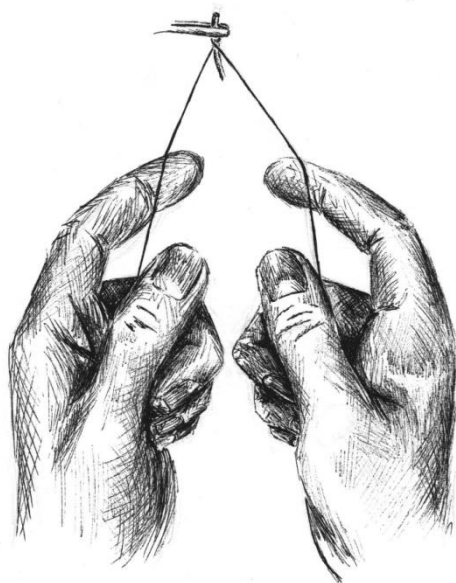
**Рис. 3.**

Завершение захвата: 3й палец правой кисти подхватывает снизу левую часть нити.

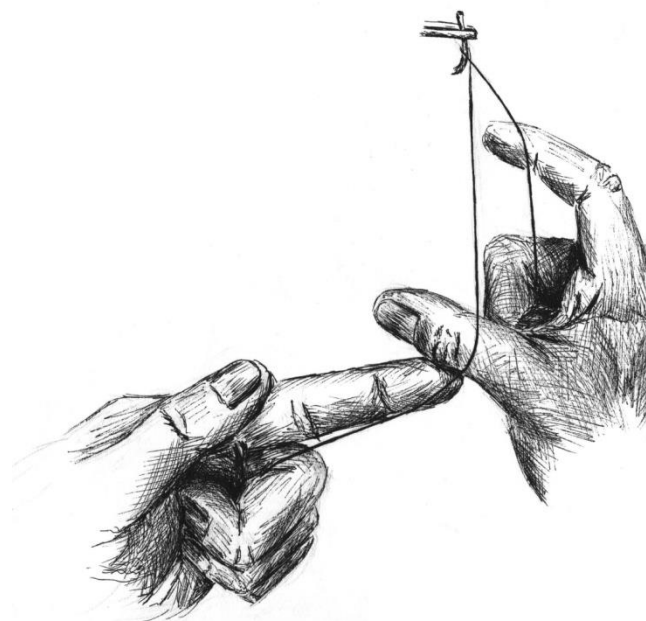


**Рис. 4.** Левая часть нити захвачена правой кистью, правая часть нити захвачена левой кистью – перекрест завершен.

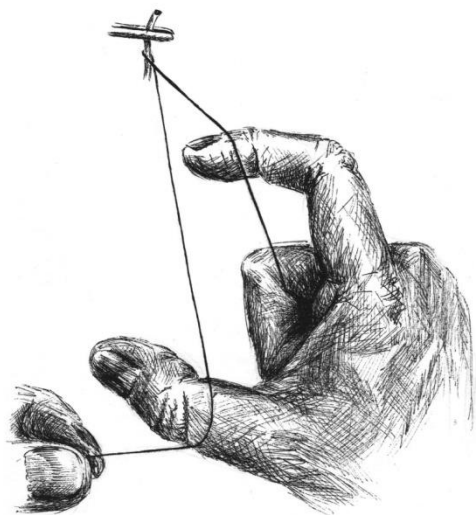
**Формирование петли 1ым и 2ым пальцами.**



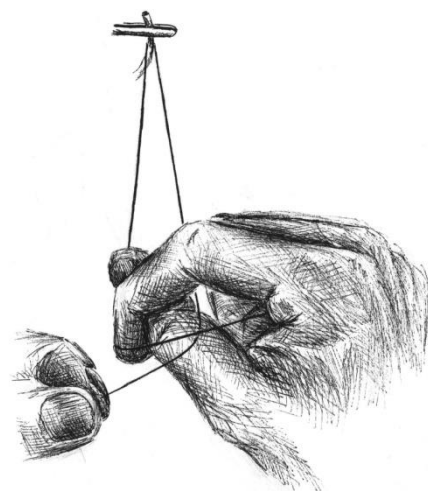
**Рис. 5.**  
Обе части нити захвачены.



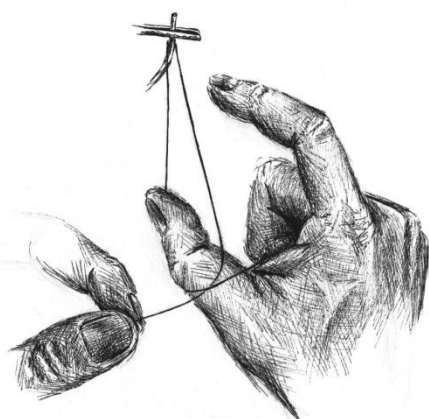
**Рис. 6.**  
Начало формирования петли: 1ый палец правой кисти подхватывает снизу правую часть нити.



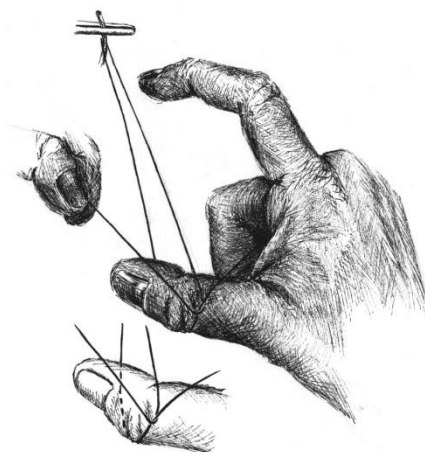
**Рис. 7.**  
Продолжение формирования петли: 2ой палец правой кисти подхватывает снизу левую часть нити.



**Рис. 8.**  
Продолжение формирования петли: 2ой палец правой кисти накидывает левую часть нити сверху и снаружи на 1ый палец правой кисти, совершая движение против часовой стрелки вокруг оси 1ого пальца.

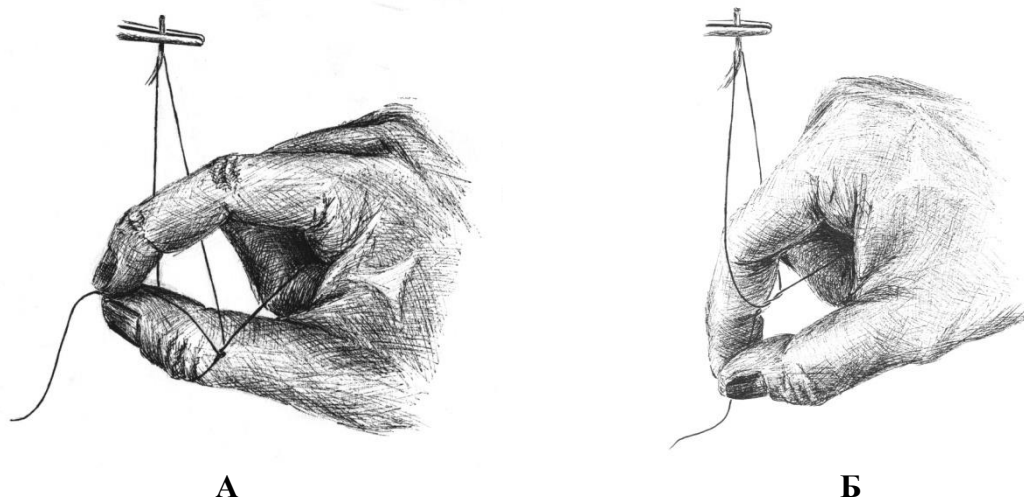


**А**

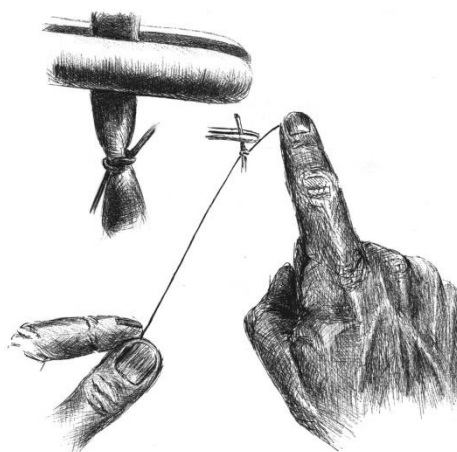


**Б**

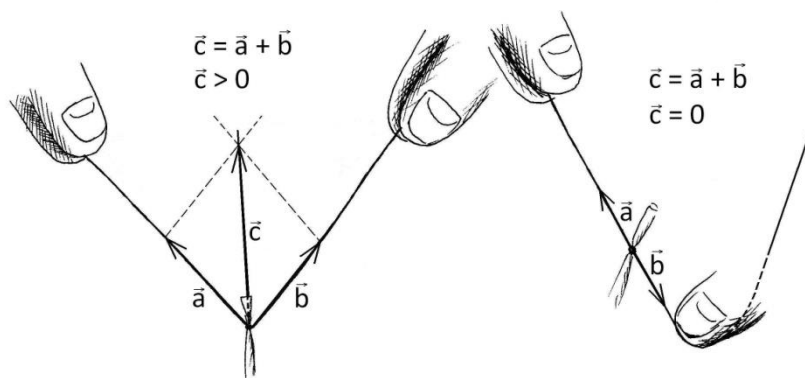
**Рис. 9 АБ.**  
Продолжение формирования петли: правая часть нити, захваченная левой рукой (А), обводится в направлении от себя вокруг 1ого пальца правой кисти и укладывается на медиальную поверхность дистальной фаланги последнего (Б).



**Рис. 10 АБ.** Завершение формирования петли: 1ый и 2ой пальцы правой кисти фиксируют нить (А) и проводят её в сформированную петлю (Б).



**Рис. 11.** Затягивание узла 2ым пальцем правой кисти.



**Рис. 12.** Использование правила сложения векторов для предотвращения отрыва или соскальзывания лигатуры при затягивании петель (объяснение в тексте).

Если при затягивании петли тянуть обе нити вверх и в стороны, то суммирующий вектор силы, который легко представить при сложении векторов  $a$  и  $b$  по правилу параллелограмма, будет направлен в сторону оператора, что может привести к соскальзыванию или отрыву лигатуры. После этого сосуд, с которого соскользнула лигатура, может сократиться и вызвать серьёзное кровотечение, остановка которого,

ввиду технических трудностей, увеличит продолжительность операции и отрицательно скажется на психологическом состоянии бригады. Если же при затягивании петли использовать 2ой палец правой кисти в качестве механического блока для перевода вектора силы ( $b$ ) вниз и от себя, в направлении, противоположенном вектору силы, создаваемому тягой левой руки ( $a$ ), то суммарный вектор ( $c$ ) будет равен нулю. Таким образом, петля при затягивании надежно блокируется и остается на месте (рис.12).

### **Техника выполнения кругового узлового шва на кожу.**

Узловой шов может выполняться одномоментно или поэтапно. В первом случае алгоритм движений следующий:

1. Хирургическим пинцетом фиксируют сшиваемый край раны с одной стороны.
2. Вкол иглы производят с той же стороны.
3. Прошивают край кожи и подкожной жировой клетчатки.
4. Пинцетом фиксируют край кожи с другой стороны и прокалывают иглой.
5. Выкол иглы производят таким образом, чтобы через кожу провести острие и часть тела.
6. Фиксируют иглу пинцетом за тело у поверхности кожи.
7. Размыкают концы иглодержателя.
8. Иглу продвигают вперед пинцетом.
9. Фиксируют иглу за тело у поверхности кожи иглодержателем и окончательно выводят ее на поверхность.
10. Завязывают узел.

При поэтапном шве кожной раны алгоритм действий тот же, но выполняется в полном объеме только с одной стороны. Другой край кожной раны прошивают с использованием аналогичной техники. Подобное сшивание тканей «с выколом» целесообразно использовать при значительном диастазе краев раны.

Для облегчения прошивания прочных, толстых участков кожи рекомендуется за счет встречного движения пинцетом как бы «насаживать» кожу на конец хирургической иглы.

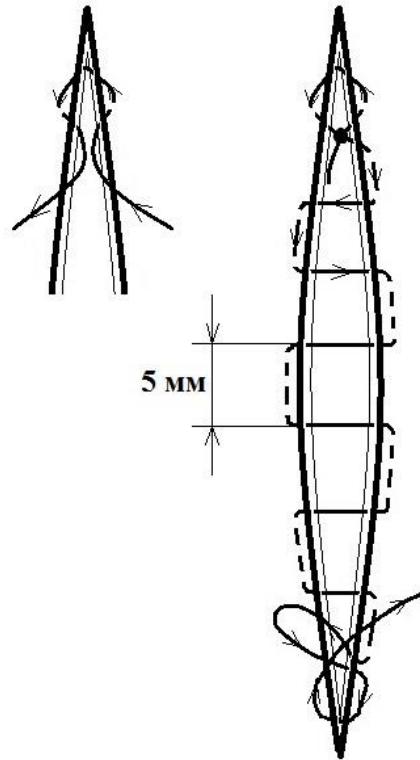
Следует иметь в виду, что при выполнении узлового шва края кожи могут завернуться внутрь, препятствуя ее заживлению. Поэтому перед завязыванием узла кожу фиксируют двумя хирургическими пинцетами выше и ниже шва так, чтобы ее края были вывернуты наружу.

Вкол и выкол иглы производят на расстоянии 0,5-1 см от края раны. Вблизи операционного разреза сопротивление тканей максимально, поэтому провести здесь иглу через кожу очень трудно. При выполнении шва на расстоянии более 1,5 см от края разреза в шов захватывается слишком большое количество ткани, что приведет к гофрированию кожи, нарушению ее кровоснабжения и развитию грубого послеоперационного рубца.

Вкол и выкол иглы следует выполнять перпендикулярно сшиваемому слою. Проведение иглы параллельно коже приведет к резкому возрастанию нагрузки на иглу и ее деформации. Места вкола и выкола иглы должны быть строго симметричны, иначе будет сформирован нелинейный рубец.

Иглу следует фиксировать только за тело, так как иглодержатель легко деформирует ее кончик и ушко.

Для закрытия чистых поверхностных ран на открытых участках тела, например на лице, следует применять непрерывный **однорядный интрадермальный шов по Холстеду** (рис. 13).



**Рис. 13. Непрерывный внутрикожный шов Холстеда.**

**Техника выполнения непрерывного внутрикожного (косметического) шва по Холстеду.**

Для правильного наложения внутрикожного шва вкол иглы выполняют на расстоянии 1 см от края разреза. При использовании рассасывающегося шовного материала (*монокрил*), первый стежок делается в направлении ближайшего угла раны, далее, после выкола, выполняется вкол в направлении дальнего угла раны (рис. 3), после чего завязывается так называемый «якорный узел». Далее иглу последовательно проводят в толще дермы, захватывая с каждой стороны участки одинаковой длины так, чтобы место выкола иглы с одной стороны совпадало с местом вкола с другой. Длина шага составляет около 5мм. Ассистент сближает края раны до соприкосновения, подтягивая нить сначала в направлении шва, а затем отводя её свободный конец перпендикулярно длинной оси раны в направлении от той стороны раны, которую оператору предстоит далее прошивать. После окончания наложения шва, завязывается второй «якорный узел» по схеме, изображенной на рис. 3.